

**ПАТОМОРФОЛОГИЯ
ТОНКОГО КИШЕЧНИКА РАЗНОЦВЕТНОЙ ЯЩУРКИ
(*EREMIAS ARGUTA*) ПРИ ГЕЛЬМИНТОЗАХ**

С. В. Ганшук¹, Т. Н. Сивкова²

¹Пермский государственный гуманитарно-педагогический университет

²Пермская государственная сельскохозяйственная академия

**PATHOLOGY OF THE SMALL BOWEL
OF STEPPE RACER (*EREMIAS ARGUTA*)
AT HELMINTHIASES**

S. V. Ganschuk¹, T. N. Sivkova²

¹Perm State Humanitary Pedagogical University

²Perm State Agricultural Academy

It is known that parasitic worms are an integral part of the natural ecosystem, performing a complex regulatory function. The aim of our study was to investigate the pathological changes that occur in the tissues of lizards exposed to parasites. In histological specimens of small intestine we observed cross sections of nematodes. The bodies of parasites with vaguely expressed organ structure and rounded formations of a small size, were surrounded by a wide strip of acellular eosinophilic mass; in the central parts there was a single rounded basophilic inclusion. On this basis we can assume that there is a formation of fibrosis, a protection against the parasite. Intestinal nematode parasitism in the studied lizards causes building of a xenoparasite barrier. The formation of the xenoparasite barrier is due to the adaptation of a parasitic agent and the host.

Изучение патоморфологических изменений в организме хозяев под действием гельминтов является одним из актуальных вопросов, изучаемых современной паразитологией. Особое внимание уделяется проблеме исследования функционирования ксено-паразитарного барьера, а также адаптивных изменений в тканях хозяина. Данный вопрос в первую очередь привлекает внимание специалистов в области медицины и ветеринарии, в то время как изучение взаимоотношений паразита и хозяина в дикой природе явно освещено недостаточно. Тем не

менее известно, что гельминты являются неотъемлемой частью природных экосистем, выполняя в них сложную регулирующую функцию. Целью нашего исследования стало выявление патологических изменений, возникающих в тканях ящериц под воздействием паразитов.

Материалы и методы

Разноцветных ящурок *Eremias arguta* Pallas, 1773 ($n = 50$) отлавливали в Астраханской области в весеннее время. Исследование проводилось с помощью неполного гельминтологического вскрытия. Собранных гельминтов определяли по В. П. Шарпило (1976). Определяли экстенсивность (ЭИ) и интенсивность (ИИ) инвазии.

Кусочки кишечника длиной примерно 1 см фиксировали в 10 %-ном нейтральном формалине, после чего обрабатывали по общепринятой гистологической методике. Материал заливали в парафин, готовили срезы толщиной 5–6 мкм, которые впоследствии окрашивали гематоксилином-эозином, а также по ван Гизон. Просмотр готовых препаратов производили с помощью микроскопа фирмы «Leica» и «Zeiss» при увеличении окуляра $\times 10$, с объективами $\times 4$; $\times 40$ и $\times 100$ с подробным описанием имеющейся морфологической картины. Оценивали дисциркуляторные, дистрофические, склеропластические, воспалительные, гиперпластические, регенераторные процессы в органе. Наиболее интересные и показательные фрагменты микропрепаратов фотографировали.

Результаты и обсуждение

Обнаружено 5 видов гельминтов, относящихся к двум систематическим группам: Cestoda – 1 вид и Nematoda – 4 вида. Из них 4 вида являются обычными и широко распространенными паразитами ящурок и 1 вид (*Agamospirura macracanthis* Sharpilo, 1963) – редко встречающийся и, по-видимому, локально распространенный паразит пресмыкающихся.

Oochoristica tuberculata (Rud., 1819) – паразит кишечника. Обнаружен нами в желудке и кишечнике. Один из самых обычных паразитов ящериц. Встречаемость этого паразита у разноцветной ящурки $30,2 \pm 7,01\%$ ИИ – $8,85 \pm 4,06$.

Spauligodon pseudoeremiasi – паразит прямой кишки и клоаки. Встречаемость этого паразита у разноцветной ящурки $18,6 \pm 5,93 \%$, ИИ – $2,4 \pm 0,56$.

Abbreviata abbreviata (Rud., 1819) – паразитирует в желудке, обнаружена нами в ротовой полости, пищеводе и желудке. Обычный паразит ящериц, экстенсивность инвазии у разноцветной ящурки $13,95 \pm 5,28 \%$, ИИ – $14,0 \pm 6,54$.

Thubunaea schukurovi Annaev, 1973. Редко встречающийся и, по-видимому, локально распространенный паразит ящериц [Шарпило, 1976]. Хотя в данном исследовании это самый многочисленный вид паразита, ЭИ составила $74,4 \pm 6,65 \%$, ИИ – $23,6 \pm 5,63$.

Agamospirura macracanthis Sharpilo, 1963. Паразит локализуется в стенках желудка и кишечника. Встречено 3 экз. у одной ящурки. Редко встречающийся, локально распространенный паразит пресмыкающихся.

При микроскопическом исследовании окрашенных гистологических препаратов тонкого кишечника мы установили, что стенка органа была сохранена. Кишечные ворсинки у ящурок оказались тонкими, строма ворсинок находилась в состоянии отека. На большинстве препаратов от инфицированных ящурок прослеживается распространенная десквамация и дезорганизация эпителиальных клеток в просвет органа с обнажением базальной мембраны (рис. 1), что является отклонением от нормы. На ее поверхности – группы слущенных клеток, массы слизи, измененные пищевые частички. В слизистой оболочке хорошо просматривались бокаловидные клетки. На уровне подслизистого слоя был выражен отек (рис. 2), а также обнаружены небольшие по протяженности лимфоплазмочитарные инфильтраты.

Мышечная оболочка кишечника тонкая, двухслойная, миоциты в ней расположены рыхло. Межмышечные ганглии в $75,0 \%$ случаев находились в состоянии дистрофии. Серозная оболочка умеренно отечна. Сосуды ее полнокровны, особенно вены, стенки их тонкие, в просветах видны небольшие группы эритроцитов.

В ряде случаев в просвете тонкого кишечника на гистологических препаратах были обнаружены поперечные срезы нематод. Тела паразитов с неотчетливо выраженной органной структурой,

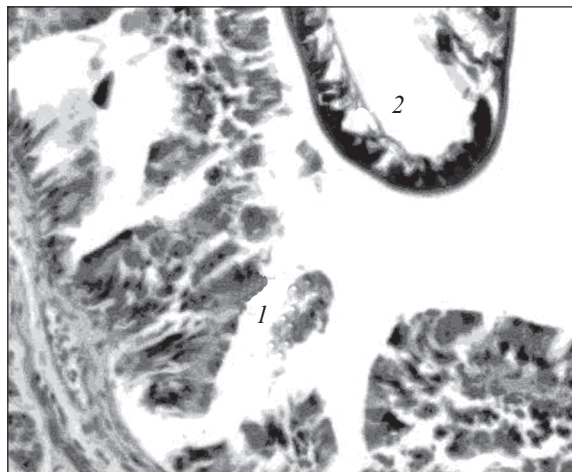


Рис. 1. Десквамация эпителиальных клеток. Окраска гематоксилином-эозином. Увеличение 1×40 :

1 – эпителий; 2 – поперечный срез нематоды

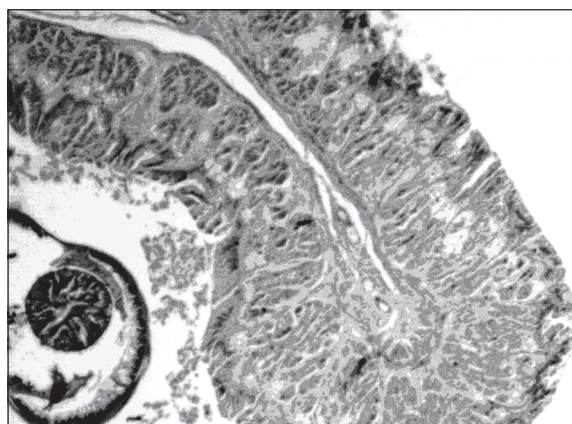


Рис. 2. Отек стромы ворсинки. Окраска гематоксилином-эозином.
Увеличение 10×10

а также округлые образования малых размеров, окруженные широкой полоской бесклеточной эозинофильной массы, в центральных отделах – округлое одиночное базофильное включение.

Полученные результаты позволяют предположить, что наличие в кишечнике ящериц паразитирующих нематод ведет к формированию фиброза. Таким образом, ответная адаптивная защитная реакция выражается в создании ксенопаразитарного барьера, формирование которого обусловлено коадаптивным взаимодействием паразита и хозяина.

Библиографические ссылки

Шарпило П. В., 1976. Паразитические черви пресмыкающихся фауны СССР. Киев : Наукова думка. 287 с.

ВСТРЕЧАЕМОСТЬ АНОМАЛИЙ ФОЛИДОЗА РОГОВОГОВЫХ ЩИТКОВ ПАНЦИРЯ *TESTUDO GRAECA NIKOLSKII* НА ЗАПАДНОМ КАВКАЗЕ

А. Н. Гнетнева¹, М. В. Пестов², А. А. Лебединский¹

¹ ННГУ им. Н. И. Лобачевского (Нижний Новгород)

² Общество охраны амфибий и рептилий при экоцентре «Дронт»
(Нижний Новгород)

THE OCCURRENCE OF PHOLIDOSIS DEVIATIONS OF THE SHELLS' CORNEOUS MAILES AMONG *TESTUDO GRAECA NICOLSKII* ON WESTERN CAUCASUS

A. N. Gnetneva¹, M. V. Pestov², A. A. Lebedinskii¹

¹ Nizhniy Novgorod State University (Nizhniy Novgorod)

² The Nizhniy Novgorod society for protection of amphibians and reptiles
under ecocenter «Dront» (Nizhniy Novgorod)

The obtained data of 3 territorial groups from various parts of an area of the Testudo graeca nicolskii, showed lack of reliable distinctions by frequency of occurrence of shells' pholidosis deviations and probable dependence between high percent of occurrence of young abnormal individuals and survival of their individuals.