

Instytut Biologii UMCS
Zakład Anatomii Porównawczej i Antropologii

Zofia KORYBSKA

**Morfohistologiczne zmiany tarczycy *Lacerta agilis* (L.)
w poszczególnych porach roku**

Морфогистологические изменения щитовидной железы *Lacerta agilis* (L.)
в разные поры года

Morphohistological Changes in the Thyroid Gland of *Lacerta agilis* (L) during
Individual Seasons of the Year

Tarczycza gadów była przedmiotem wielu różnokierunkowych badań. Stosunkowo mało prac omawia zmiany tego gruczołu, związane z porami roku. Odnosi się to szczególnie do pospolitego w Polsce gatunku jaszczurki — *Lacerta agilis*.

MATERIAŁ I METODA

Materiał stanowiło 47 osobników obu płci w wieku powyżej 3 lat. Gady zostały złowione na nasłonecznionych polankach w lesie Ruda k. Puław w latach 1965—1967. Wypreparowane tarczycy utrwalano w płynie Bouina. Skrawki parafinowe grubości 4—5 μ barwiono hematoksyliną Erlicha i eozyną.

Długość ciała jaszczurki zwinki waha się w granicach 54—82 mm, a ciężar 4,150—19,100 g. Dojrzałe płciowo samce są zazwyczaj mniejsze od samic. Średnia długość ich tułowia wynosi 72 mm, podczas gdy u samic dochodzi do 76,9 mm. Jako zwierzę zmiennocieplne, zapada w sen zimowy i dopiero w kwietniu opuszcza swoją kryjówkę. Najpierw wychodzą osobniki jednoroczne, a starsze w 6—10 dni później (3). Wcześniej także spotyka się samce, a w tydzień po nich samice. Według większości autorów okres rozmnażania jaszczurki zwinki przypada na czerwiec i pierwsze dni lipca. Samice składają 6—7 jaj, u starszych liczba jaj może być większa. Po 45 dniach wylęgają się młode (4). Płeć młodych można odróżnić dopiero po upływie 3 lat, a do rozmnażania przystępują w ciągu czwartego roku życia. W przypadku niskich temperatur jaszczurki dorosłe chowają się do swoich zimowych kryjówek już pod koniec sierpnia.

ANALIZA MATERIAŁU

Tarczycza jaszczurki zwinki jest nieparzystym gruczołem. Leży po stronie brzusznej odcinka szyjnego, w poprzek tchawicy. Cały gruczoł osłania otoczek z tkanki łącznej, a od przelyku, tchawicy i mięśni szyjnych oddziela ją duża przestrzeń limfatyczna.

Analizę morfohistologiczną gruczołu tarczowego przeprowadzono kolejno w poszczególnych sezonach, biorąc pod uwagę ciężar i długość ciała jako kryterium wieku oraz płeć badanych osobników. Zauważono trzy fazy czynności tarczycy.

Zmiany morfohistologiczne pierwszego okresu obserwowano na gruczołach jaszczurek odłowionych w maju. Ciężar badanych osobników waha się od 8,500 do 15,000 g, a długość ciała od 66 do 81 mm. Tarczycza samic znajduje się jeszcze w stadium spoczynku (ryc. 1). Zbudowana jest z wielokątnych pęcherzyków różnej wielkości, ułożonych luźno. Pęcherzyki brzeżne są duże lub średnich rozmiarów, wysłane nabłonkiem płaskim o silnie barwiących się jądrach, ustawionych poprzecznie do długiej osi komórki. Granice między komórkami są zatarte. Ciemno wybarwiony, gęsty koloid jest niekiedy warstwowo popękany, brak wakuoli. Spotyka się także pęcherzyki z pojedynczymi złuszczoneymi komórkami wewnątrz. Pęcherzyki położone centralnie są mniejsze. Nabłonek ich jest wyższy, a jądra większe, okrągłe, z widocznym zrębem chromatynowym. W jaśniejszym wybarwionym koloidzie pojawiają się pojedyncze wakuole brzeżne. Duże przestrzenie tkanki łącznej międzypęcherzykowej są dość dobrze ukrwione i zawierają małe zgrupowania komórek nabłonkowych. Od strony torebki wnikają w miąższ gruczołu pojedyncze komórki tłuszczowe.

Tarczycza samców z tego samego okresu wygląda inaczej (ryc. 2). Wprawdzie wielkość pęcherzyków i ich rozmieszczenie jest podobne, ale komórki nabłonkowe są wyższe, brukowe. Duże, jasne i okrągłe jądra z wyraźną chromatyną i jąderkiem leżą przy podstawie komórek. Jaśniejszy koloid zawiera więcej wakuoli. Pęcherzyki są bardziej okrągłe, nabrzmięte i przylegają do siebie ściślej. Zbliżony obraz posiada tarczycza samca odłowionego w początkach maja. Jednak w nielicznych pęcherzykach spotyka się jeszcze nabłonek płaski. Pojedyncze wakuole występują tylko w pęcherzykach centralnych.

Czerwiec jest okresem wyraźnego pobudzenia i szczytowej działalności gruczołu tarczowego jaszczurki zwinki. W badanym materiale zdecydowaną większość stanowiły samice. Analiza preparatów tarczyc z tego okresu wykazuje pewne, dość silnie zaznaczające się różnice budowy, związane z wiekiem i płcią zwierząt. Poszczególne osobniki mogą mieć gruczoł bardziej lub mniej czynny, ale spotkać można również formy przejściowe.

Samice o ciężarze 5,520—5,750 g i długości 59—61 mm posiadają tarczycę o podobnym utkaniu (ryc. 3). Pęcherzyki średnich rozmiarów ułożone są luźno i wysłane nabłonkiem brukowym o dużych, ciemnych jądrach. W tkance łącznej międzypęcherzykowej leżą duże zgrupowania komórek nabłonkowych. Układ tych komórek przypomina obraz nowo tworzących się pęcherzyków. Koloid jest gęsty, często popękany, wypełnia całe pęcherzyki. Tkanka tłuszczowa nie występuje.

Odmianą budowę posiada tarczyca samca z tej samej grupy wiekowej (ryc. 4). Ogólnie nabłonek pęcherzykowy jest wyższy, cylindryczny. Jednak w niektórych pęcherzykach spotyka się dwójakiego rodzaju komórki nabłonkowe. Jedne są wysokie, o bardzo dużych i nabrzmiąłych jądrach, z dobrze widocznym jąderkiem i zrębem chromatynowym. Przy tych komórkach występują wakuole, często większych rozmiarów. Pozostałe komórki są niższe, a ich jądra małe, bocznie spłaszczone i ciemno barwiące się. Przy nich nie spotyka się wakuoli brzeżnych. Koloid jest jednorodny, słabo wybarwiony. W tkance łącznej międzypęcherzykowej leżą zebrane w małe grupki komórki nabłonkowe, mające również dwójaką budowę. W kilku pęcherzykach o zróżnicowanym nabłonku można dostrzec w koloidzie pojedyncze komórki o dużych, jasnych jądrach. Przy torebce występuje tkanka tłuszczowa.

W miarę wzrostu ciężaru i długości ciała wygląd tarczycy ulega zmianie. W grupie jaszczurek starych samice najczęściej posiadają po 7 sztuk bardzo dużych jaj. Pęcherzyki tarczycy tych samic są różnej wielkości. Zazwyczaj przy obwodzie występują pęcherzyki duże, a nawet olbrzymie, przylegające do siebie. W skład nabłonka wchodzi wysokie komórki brukowe o dużych jasnych i okrągłych jądrach, leżących przy podstawie. Gęsty, w pęcherzykach zewnętrznych popękany, koloid jest rzadszy, jednorodny, z małymi wakuolami i pojedynczymi komórkami nabłonka. Większe przybrzeżne naczynia wypełnione są krwią. Nie spotyka się komórek tłuszczowych.

Bardzo podobne utkanie posiadają tarczycy samców. Przeważają pęcherzyki duże, o wysokim nabłonku. Okrągłe, jasne jądra są mniejsze i zwykle zajmują położenie środkowe. Koloid jest jednorodny, rzadki, zawiera niewielkie ilości wakuoli, układające się zwykle od strony torebki.

U jaszczurek schwytych w lipcu daje się zauważyć ogólny spadek aktywności tarczycy, chociaż spotyka się jeszcze gruczoły bardzo czynne. Można przypuszczać, że stopień hamowania czynności zależy od wieku zwierząt oraz od tego, czy brały one udział w rozrodzie. Osobniki młode mogą mieć tarczycę mało czynną i wówczas nabłonek jest stosunkowo niski. Małe komórki są prawie całkowicie wypełnione jądrami. Tylko pęcherzyki leżące obwodowo wyściela nabłonek wyższy. Obszerne prze-

strzenie międzypęcherzykowe wypełnione są komórkami nabłonkowymi. W sąsiedztwie naczyń krwionośnych leżą komórki tłuszczowe.

U zwierząt złowionych w lipcu spotykano również tarczycę bardzo czynne. Gruczoł młodego samca zbudowany jest z pęcherzyków różnej wielkości, o wysokim nabłonku. Komórki z wyraźnymi granicami zawierają przy podstawie duże jądra. Jednorodny koloid posiada sporo wakuoli. W słabo wyodrębnionej tkance łącznej leżą wysepki komórek nabłonkowych, bardzo różnych pod względem wielkości. Naczynia wypełnione krwią tworzą gęstą sieć. Duże ilości chromatoforów i tkanki tłuszczowej zgrupowane są przy torebce gruczołu.

U jaszczurek starszych działalność wydzielnicza gruczołu pod koniec lipca wyraźnie maleje. Pęcherzyki zbudowane są z nabłonka brukowego. Ciemno wybarwiony koloid jest bardziej stałej konsystencji i często warstwowo popękany. W koloidzie nie dostrzega się wakuoli, natomiast często występują złuszczone i jak gdyby zdegenerowane komórki nabłonkowe. Ścianki tych pęcherzyków są zazwyczaj rozerwane. W miarę obniżania się wysokości nabłonka zmniejszają się wymiary jąder komórkowych i ich zabarwienie jest intensywniejsze. Jeżeli w koloidzie występują wakuole, to tylko w części obwodowej gruczołu i zawsze od strony torebki. Prawie wszystkie zwierzęta z tej grupy wiekowej przechodzą linkę i są bardzo otłuszczone.

Dalsze obniżenie czynności tarczycy obserwuje się u jaszczurek złowionych w sierpniu i we wrześniu. Badany materiał składał się tylko z osobników starych. W grupie samic (ciężar 720—13,470 g, długość 76—79 mm) gruczoły zbudowane są z pęcherzyków różnej wielkości, przy czym mniejsze zajmują obszar centralny. Nabłonek, przeważnie sześcienny, może niekiedy przechodzić w płaski. Gęsty koloid tylko w nielicznych pęcherzykach zawiera wakuole. Jądra komórkowe są okrągłe, owalne, a nawet spłaszczone. Wysokość ich jest wprost proporcjonalna do wysokości komórek. Pojedyncze pęcherzyki są nieregularnego kształtu, często porożrywane, z komórkami nabłonkowymi wewnątrz. Wygląda to tak, jakby pęcherzyki rozpadały się. Ukrwienie gruczołu jest słabe, a krew w naczyniach najczęściej nieobecna. Od strony torebki wnikają do środka gruczołu komórki tłuszczowe, którym niekiedy towarzyszą małe przetrzenie tkanki limfoidalnej (ryc. 5).

Gruczoł tarczowy samców posiada odmienne utkanie (ryc. 6). Przeważają pęcherzyki duże, o nieregularnej budowie, ułożone luźno. Nabłonek płaski z małymi, ciemno barwiącymi się, jądrami nie posiada wyraźnych granic komórkowych. W gęstym koloidzie bardzo rzadko występują wakuole, natomiast pojawiają się pojedyncze komórki nabłonkowe. Unaczynienie tarczycy jest wyraźnie ubogie. Przy torebce zgrupowane są komórki tłuszczowe oraz tkanka limfoidalna.

Gruczoł tarczowy samicy odłowionej w drugiej połowie września (ciężar 19,100 g, długość 84 mm) wygląda na uwsteczniiony, ale w mniejszym stopniu aniżeli u samców. Duże pęcherzyki ściśle przylegają do siebie. Nabłonek brukowy, rzadko płaski, posiada jasne i okrągłe jądra w środku komórek. Koloid jest jednak gęsty, warstwowo popękany, z małą liczbą wakuoli brzeźnych. Dużo pęcherzyków posiada porozrywane ścianki, a w koloidzie są obecne złuszczone komórki nabłonkowe. Przy torebce leży luźno rozrzucona tkanka tłuszczowa.

OMÓWIENIE WYNIKÓW I DYSKUSJA

Na podstawie przeprowadzonych badań tarczycy jaszczurki zwinki stwierdzono dość wyraźne zmiany morfohistologiczne, związane z porami roku, płcią oraz wiekiem. Wyodrębniono trzy fazy czynności tarczycy: okres przejścia wiosennego, pełnej aktywności i stopniowego jej zmniejszania. Odnosi się to do wszystkich osobników, ale u obu płci występują one w innym czasie.

Wyraźne wiosenne pobudzenie czynnościowe zauważono u samców w połowie maja, u samic natomiast znacznie później. Być może, łączy się to także z wcześniejszym opuszczeniem zimowych kryjówek przez samce. Aktywacja tarczycy wzrasta stopniowo i szczyt osiąga w czerwcu. Jest to okres rui i składania jaj. Po okresie rozmnażania, a więc już od lipca, gruczoł tarczowy jaszczurki zwinki wykazuje pewne hamowanie czynności wydzielniczych, zauważalne u samców i samic. Wydaje się, że w grupie zwierząt starszych proces hamowania jest szybszy. Dalszy spadek aktywności przypada na sierpień i wrzesień. Samce odłowione w sierpniu mają gruczoł tarczowy o luźnym utkaniu. Nabłonek pęcherzykowy obniża się aż do płaskiego. U samic natomiast spoistość między pęcherzykami jest większa i spotyka się dość często nabłonek brukowy. Wygląd tarczycy samców odłowionych w sierpniu posiada odpowiednik u samic dopiero we wrześniu. Brak okazów z okresu snu zimowego utrudnia zamknięcie całego cyklu rocznego.

Przy obserwacji tarczyc jaszczurki zwinki zauważono również, że typ jej struktury może zmieniać się wraz z wiekiem zwierząt. W badanym materiale różnice te są stosunkowo niewielkie, ponieważ wszystkie osobniki miały powyżej 3 lat. Wydaje się jednak, że równolegle z wiekiem powiększają się również pęcherzyki. W gruczołach najstarszych jaszczurek pojawiają się spore przestrzenie limfatyczne. Zauważono także, że w okresie szczytowym najbardziej aktywne gruczoły posiadają osobniki dojrzałe, ale nie biorące udziału w rozrodzie.

Zachowanie się tarczycy w związku z różnymi porami roku obserwowano również u *Lacerta agilis* z okolic Tübingen oraz u *L. vivipara* i *L.*

muralis (3). Zauważono, że zmiany gruczołu w dużym stopniu są zależne od otoczenia. W tym przypadku najwyższą aktywność tarczycy zanotowano na początku czerwca, a najniższą w czasie głębokiego snu zimowego. Stwierdzono także, że wraz z wiekiem pojawiają się w tarczycy *L. agilis* liczne limfocyty. Pęcherzyki położone centralnie są zwykle aktywniejsze od pęcherzyków brzeżnych. Badania nad tarczycą jaszczurki *Sceloporus occidentalis* (2) nie wykazują zasadniczych różnic w zachowaniu się tego gruczołu.

U innych gadów, poza silniejszym wiosennym szczytem aktywności gruczołu tarczowego, pojawia się drugi, mniejszy szczyt jesienny. W przypadku *Natrix maura* (6) łączy się to ściśle z działalnością gruczołów płciowych. Szczyt jesienny występuje również u *Anguis fragilis*, chociaż samce są w tym okresie płciowo nieaktywne (5). U *Natrix natrix* (1) działalność wydzielnicza tarczycy w poszczególnych porach roku nie pokrywa się z obserwacjami nad jaszczurką zwinką.

Przy analizie morfohistologicznej gruczołu tarczowego *Lacerta agilis* nie obserwowano zależności występowania tkanki tłuszczowej od wieku zwierząt, jak również wyraźnego zróżnicowania w budowie tarczycy u obu płci.

PIŚMIENNICTWO

1. Binyon E. J., Twigg G. I.: Seasonal Changes in the Blood and Thyroid of the Grass Snake, *Natrix natrix*. Nature Engl., **207**, 779—780 (1965).
2. Eakin R. M., Stebbins R. C., Wilhoft D. C.: Effects of Parie'alectomy and Sustained Temperature on Thyroid of Lizard *Sceloporus occidentalis*. Proc. Soc. Biol. and Med., **101**, 162—164 (1959).
3. Eggert B.: Zur Morphologie und Physiologie der Eidechsen-Schilddruse. I. Das Jahreszeitliche Verhalten der Schilddruse von *Lacerta agilis* L., *L. vivipara* Jacq. und *L. muralis* Laur. Zeitsch. wiss. Zool., **147**, 205—262 (1935/36).
4. Juszczyk W., Szarski H.: Fłazy i gady krajowe. PZW, Warszawa 1950.
5. Saint Girons H.: Donneés histophysiologiques sur le cycle annuel endocrines chez l'orvet, *Anguis fragilis* (L). Arch. Anat. Microsc. Morphol. Exp., **52**, 1—51 (1963).
6. Saint Girons H., Duguay R.: Donneés histophysiologiques sur les variations de la glande thyroïdée au cours du cycle annuel, chez la couleuvre vipérine *Natrix maura* (L). Arch. Anat. Microsc. Morphol. Exp., **55**, 345—361 (1966) 1967.

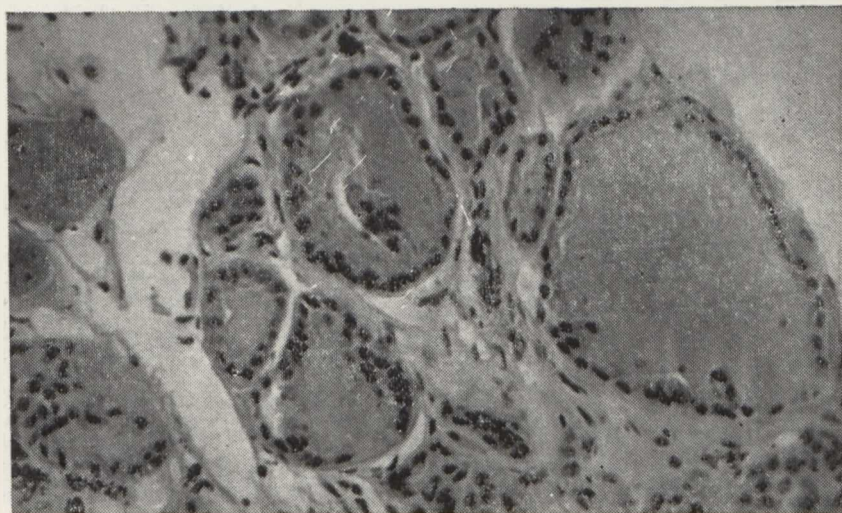
РЕЗЮМЕ

Исследовали щитовидную железу у 47 особей *Lacerta agilis* в возрасте, превышающем 3 года. Выделено три фазы деятельности: период весеннего перехода, полной активности и постепенного ее снижения. Период наивысшей деятельности у самцов и самок наступает в июне.

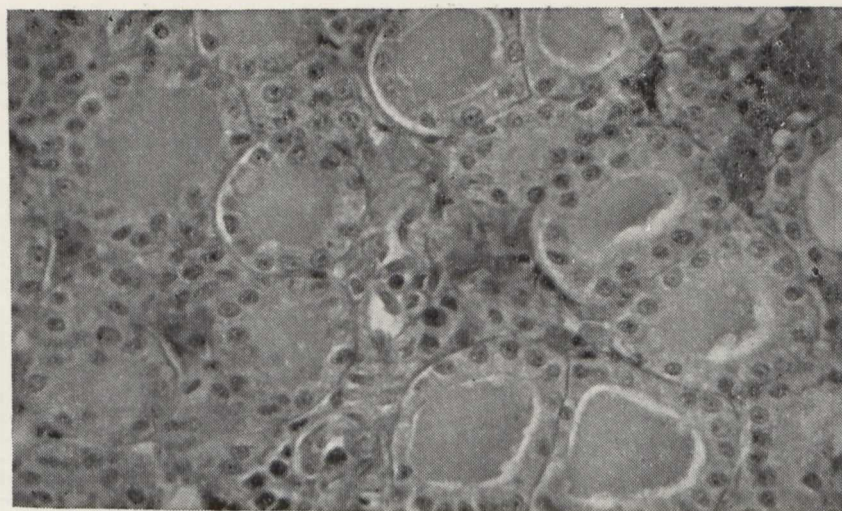
Остальные фазы у самцов начинаются раньше. Конс а и ровали также разницы в строении и активности щитовидной железы, связанные с возрастом животных и с их активным участием в размножении.

SUMMARY

Thyroid glands of 47 *Lacertae agiles* aged over 3 years were examined. Three phases of activity were distinguished: the period of spring transition, of full activity and of its gradual decrease. The period of greatest activity fell for either sex in June. The two remaining phases began earlier in male lizards. There were also observed the differences in structure and activity of the gland, which were connected with the age of *Lacertae agiles* and their active part in the reproduction.

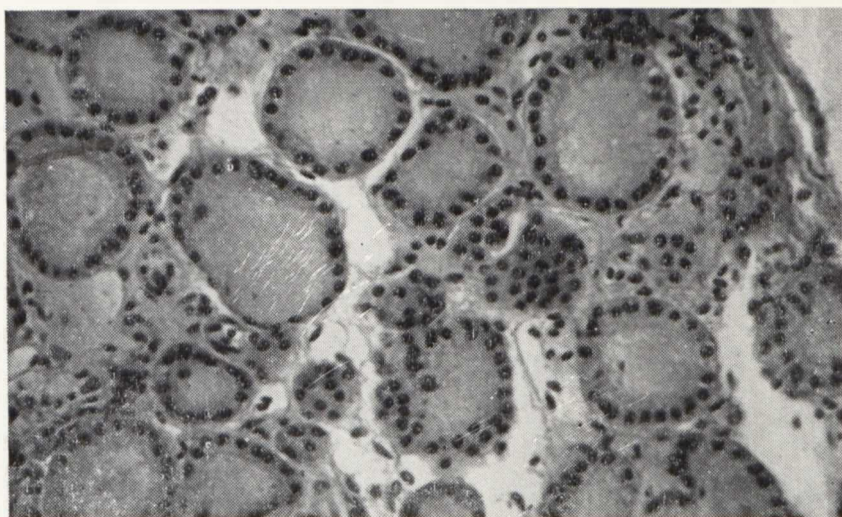


Ryc. 1. Tarczyca samicy starej, złowionej 15 V; pow. 890 \times
The thyroid gland of an old female lizard caught on the 15th of May; magn. 890 \times

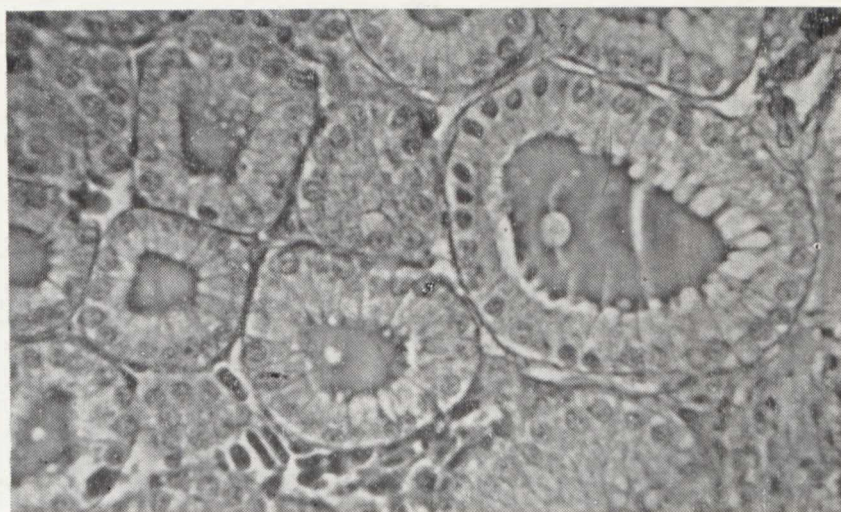


Ryc. 2. Wiosenne pobudzenie tarczycy starego samca, złowionego 15 V; pow. 890 \times
Spring excitation of the thyroid gland of an old male lizard caught on the 15th
of May; magn. 890 \times

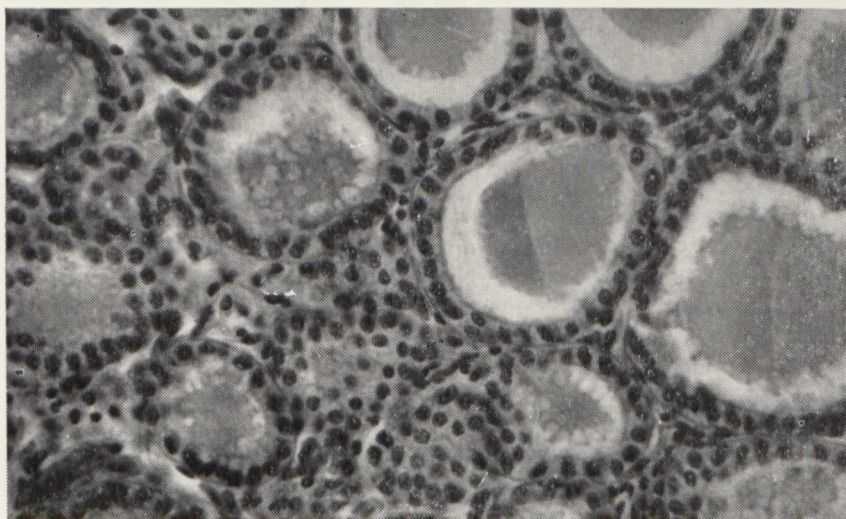
Zofia Korybska



Ryc. 3. Okres pełnej aktywności tarczycy samicy młodej, złowionej w czerwcu;
pow. 890 ×
The period of full activity of the thyroid gland of a young female lizard caught
in June; magn. 890 ×

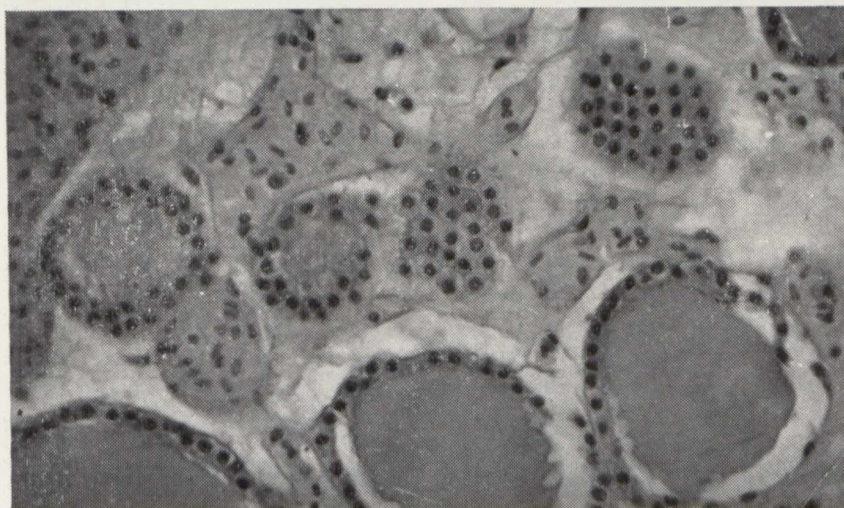


Ryc. 4. Okres pełnej aktywności tarczycy młodego samca, złowionego w czerwcu;
pow. 1270 ×
The period of full activity of the thyroid gland of a young male lizard caught
in June; magn. 1270 ×



Ryc. 5. Okres hamowania czynności wydzielniczej tarczycy starego samca, złowionego w sierpniu; pow. 890 \times

The period of excretion inhibition in an old male lizard caught in August; magn. 890 \times



Ryc. 6. Tarczycza starej samicy, złowionej w sierpniu; pow. 890 \times
The thyroid gland of an old female lizard caught in August; magn. 890 \times

