



УДК:598.112+591.27

Новые данные по аномалиям и патологиям хвостового отдела осевого скелета ящериц

Д.А. Гордеев^{1,2*}, Д.В. Корост³ и Н.Б. Ананьева⁴

¹ Волгоградский государственный университет, Университетский пр. 100, 400062 Волгоград, Россия; e-mail: gordeev@volsu.ru

² Всероссийский научно-исследовательский институт рыбного хозяйства и океанографии, Волгоградский филиал, ул. Пугачевская 1, 400001 Волгоград, Россия; e-mail: vo-akva@mail.ru

³ Московский государственный университет им. М.В. Ломоносова, Ленинские горы 1, 119991 Москва, Россия; e-mail: dkorost@mail.ru

⁴ Зоологический институт Российской академии наук, Университетская наб. 1, 199034 Санкт-Петербург, Россия; e-mail: natalia.ananjeva@zin.ru

Представлена 6 августа 2021; после доработки 24 сентября 2021; принята 27 сентября 2021.

РЕЗЮМЕ

В настоящее время известно более 58 скелетных аномалий и патологий у современных чешуйчатых пресмыкающихся. В работе описаны 8 патологий у агамовых (Agamidae) и настоящих (Lacertidae) ящериц: кавказской агамы – *Paralaudakia caucasia* (Eichwald, 1831) и прыткой ящерицы – *Lacerta agilis* Linnaeus, 1758, имеющих комплексный характер. Описание патологий хвостов проводили на основе анализа рентгеновских снимков и результатов компьютерной микротомографии. У экземпляра *P. caucasia* (ЗИН 19116.1) выявлена полная абляция хвостового позвонка, спровоцировавшая отрыв нижнего остистого отростка и разрастание мягких тканей. У некоторых Agamidae после псевдоавтотомии происходит частичная абляция хвостового позвонка, способствующая заживлению раны. Полная абляция ставшего дистальным хвостового позвонка ранее в литературе не отмечали. У самок *L. agilis* отмечены деформация правого поперечного отростка позвонка с «ложной бифуркацией» без образования хрящевой трубки (VOLSU 98.2), сколиоз, гематома и костная мозоль на хрящевой трубке (ЗИН 31549). Необычной патологией у экземпляра *L. agilis* (ЗИН 31549) является отсутствие плоскости автотомии в постпигальном позвонке и его переднего невральнотомического отростка. Утрата плоскости автотомии в онтогенезе характерна для некоторых Iguanidae, но ранее не отмечалась у Lacertidae. Описанные случаи аномалий расширяют спектр известных патологий рептилий.

Ключевые слова: аномалии хвоста, кавказская агама, *Lacerta agilis*, *Paralaudakia caucasia*, прыткая ящерица, тератология

New anomalies and pathologies in the caudal region of the lizard's axial skeleton

D.A. Gordeev^{1,2*}, D.V. Korost³ and N.B. Ananjeva⁴

¹ Volgograd State University, University av. 100, 400062, Volgograd, Russia; e-mail: gordeev@volsu.ru

² Russian Federal Research Institute of Fisheries and Oceanography (VolgogradNIRO), st. Pugachevskaya 1, 400001 Volgograd, Russia; e-mail: vo-akva@mail.ru

⁴ Lomonosov Moscow State University, Leninskiye gory 1, 119991 Moscow, Russia; e-mail: dkorost@mail.ru

* Автор-корреспондент / Corresponding author

³ Zoological Institute of the Russian Academy of Sciences, Universitetskaya Emb. 1, 199034 Saint Petersburg, Russia; e-mail: natalia.ananjeva@zin.ru

Submitted August 6, 2021; revised September 24, 2021; accepted September 26, 2021.

ABSTRACT

Currently, more than 58 skeletal anomalies and pathologies are known in the recent Squamata reptiles. In this paper, eight pathologies of a complex nature are described in Agamidae and Lacertidae: *Paralaudakia caucasia* (Eichwald, 1831) and *Lacerta agilis* Linnaeus, 1758. Description of tail pathologies was carried out based on the analysis of X-ray images and on the results of computer microtomography. In the specimen of *P. caucasia* (ЗИН 19116.1) complete ablation of the caudal vertebra was revealed, which provoked the detachment of chevron and the proliferation of soft tissues. In some Agamidae, after pseudoautotomy, partial ablation of the caudal vertebra occurs to promote wound healing. Complete ablation of the distal caudal vertebra has not been previously reported in literature. In females of *L. agilis*, deformation of the right transverse process of the vertebra with “false bifurcation” without the formation of a cartilaginous tube (VOLSU 98.2), scoliosis, hematoma and callus on the cartilaginous tube were noted, as well as the absence of an autotomy plane in the postpygal vertebra (ZIN 31549). An unusual pathology in *L. agilis* (ZIN 31549) is the absence of an autotomy plane in the postpygal vertebra and of its anterior neural spine. The loss of the plane of autotomy during ontogeny is characteristic of some Iguanidae, but it has not been previously noted in Lacertidae. The described cases of anomalies expand the spectrum of known pathologies in reptiles.

Key words: tail anomalies, Caucasian agama, *Lacerta agilis*, *Paralaudakia caucasia*, sand lizard, teratology

ВВЕДЕНИЕ

Скелетные аномалии – отклонения от нормы развития, широко распространенные в животном мире, включающие (по происхождению) две группы: врожденные и приобретенные. Последние носят травматический, метаболический, инфекционный характер или являются новообразованиями. Спектр патологий рептилий, известных в настоящее время, достаточно широк. Среди патологий, затрагивающих осевой скелет чешуйчатых пресмыкающихся (Reptilia, Squamata), известны сращение позвонков (Forsman et al. 1994; Rothschild et al. 2012), деформация позвонков (Rothschild et al. 2012), дубликация позвонков (Forsman et al. 1994; Rothschild et al. 2012), удвоение позвоночника в связи с дицефалией (Wallach and Ineich 2021), остеомиелит позвоночника (Ippen 1965; Frye 1981; Holz and Slocombe 2000; Isaza et al. 2000; Jacobson 2007), мультифокальный гранулематозный спондилит (Rothschild et al. 2012), воспалительный артрит со сращением позвонков (Rothschild et al. 2012), спондилоартропатия (Campione and Reisz 2010; Rothschild et al. 2012), некроз кончика хвоста (Abate et al. 2003), скручивание позвонков (Geus 1966; Abate et al. 2003), одновременное сращение и деформация позвонков инфекционной

природы (Antinoff 1997), кифоз при дицефалии (Rothschild et al. 2012), фиброзная дистрофия (Bachs Taberner 1998), остеопороз (Bachs Taberner 1998), спондилез (Frye 1991; Barten 1996), лордоз, кифоз, сколиоз (Benick 1933; Cooper 1983; Günther and Waitzmann 1996; Rothschild et al. 2012), вертебральная периостальная реакция (Brogard 1987), мультифокальные позвоночные абсцессы и остеомаляция (Brown et al. 2006), изменение числа позвонков (Burger et al. 1987), отсутствие постзигапофиза и презигапофиза (Clark and Callison 1967), левостороннее сращение позвонков (Clark and Callison 1967), правостороннее удвоение позвонков (Clark and Callison 1967), костный периостит (Cowan 1968), пролиферативная остеопатия (Fitzgerald and Vera 2006), реактивная кость (Frye 1973), остеопериостит с твердыми опухолями (Gillespie 1994), разрастание позвонков хвоста (Greek 2001), поверхностный некроз костей позвонков (Griffith 1941), деформация позвоночника со слиянием невральных дуг (Halloy 1990), рахит (Henkel and Schmidt 1991), некроз позвонков (Ippen 1965), разделение позвонков (Ippen 1966), позвонковая агенезия (Ippen 1982), болезнь Педжета (Kiel 1983; Isaza et al. 2000), лизис позвонков в результате инфекции (Jacobson 2007), дегенеративный остеоартроз позвоночника и гистологический

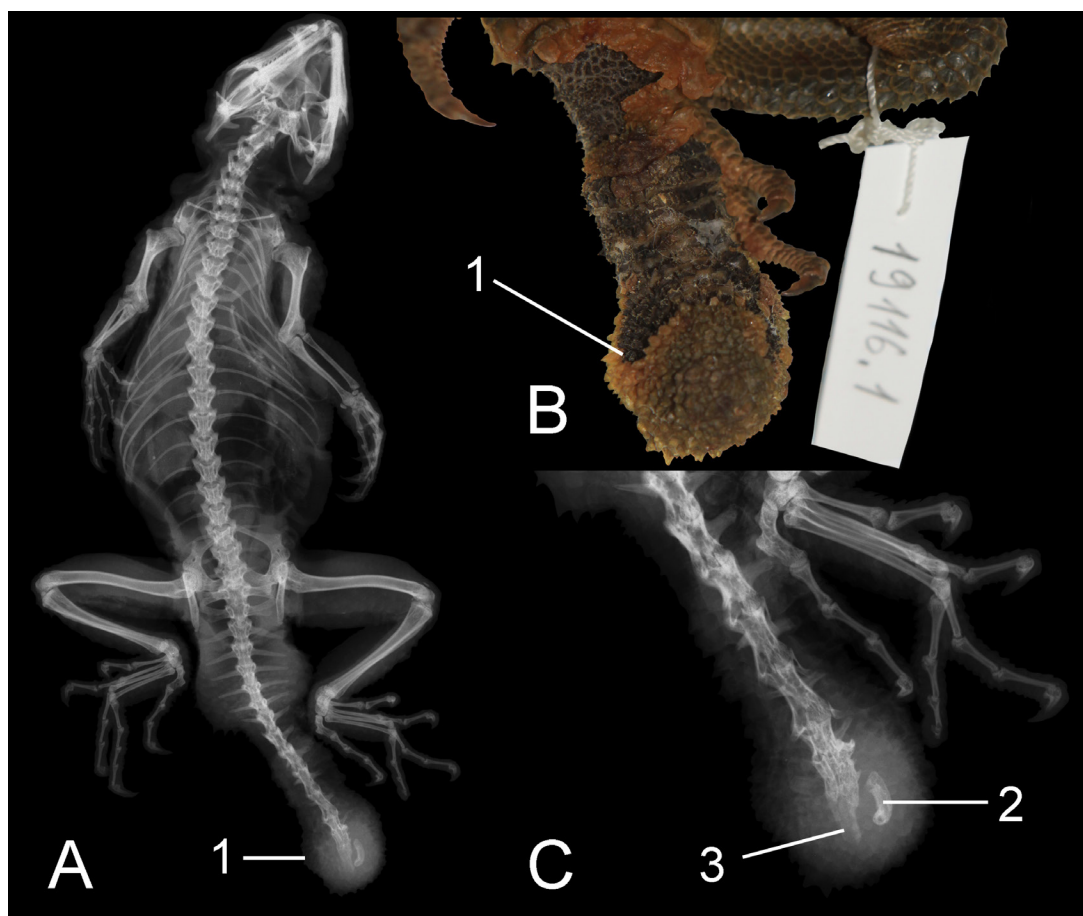


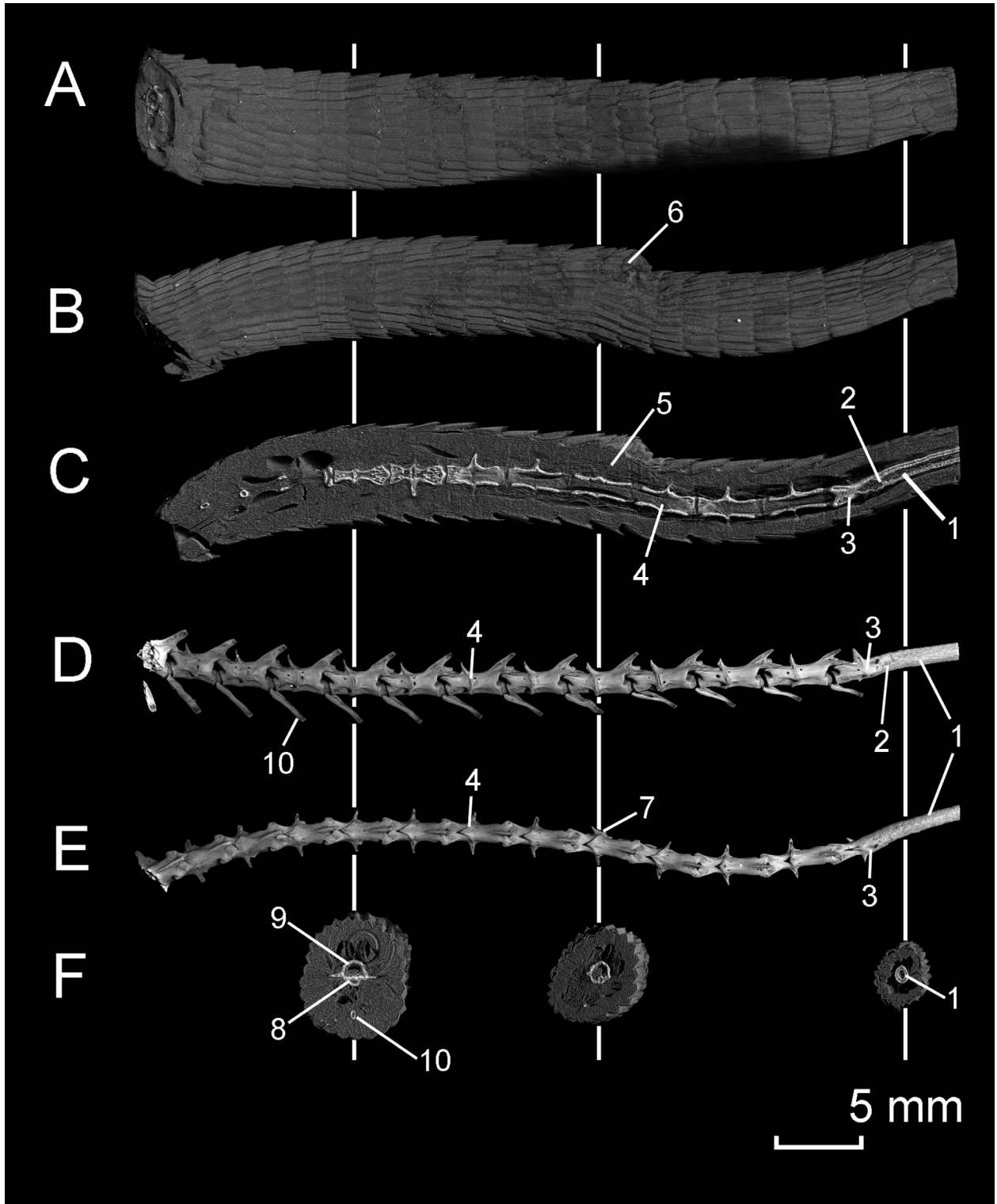
Рис. 1. Самка *Paralaudakia caucasica* (долина р. Атрек, 30 км ниже Кара-Кала, Туркменистан, 29.09.1972, Е. Еремин, ЗИН 19116.1): А – рентгенограмма; В – фото дистального участка хвоста; С – рентгенограмма дистального участка хвоста с костным фрагментом. Обозначения: 1 – шарообразное расширение дистального участка хвоста; 2 – нижний остистый отросток 11-го позвонка; 3 – образующаяся хрящевая трубка.

Fig. 1. Female *Paralaudakia caucasica* (valley of the Atrek River, 30 km downstream of Kara-Kala, Turkmenistan, 09.29.1972, E. Eremim, ZIN 19116.1): A – X-ray; B – photo of the distal part of the tail; C – Radiograph of the distal part of the tail with a bone fragment. Designations: 1 – spherical expansion of the distal portion of the tail; 2 – chevron of the 11th vertebra; 3 – the formed cartilaginous tube.

анкилоз (Jacobson 2007), анкилоз (Kiel 1977), гемидупликация позвонков с минимальным нарушением длины, односторонними дублированными добавочными отростками и двумя гипапофизами (King 1959), известковые отложения на позвонках (Mutschmann 2008), вторичный алиментарный гиперпаратиреоз (O'Malley 2008), сращение позвончика (Rosa 1966), фиброзная остеодистрофия (Zwart 1992), сложная аномалия (*teratelessomatur*), проявляющаяся в скручивании дистальной части позвоночника, отсутствие нескольких позвонков, серия наростов в виде горбов (Federsoni 1981), кратное увеличение числа хвостов (Bellairs and Bryant

1985). Неоплазии: нейрофибросаркома (Brogard 1987), остеосаркома (Fitzgerald and Vera 2006), хондросаркома (Garner 1995), хондрома (Stolk 1958), остеома (Hammerton 1933; Hes et al. 2001). Многие аномалии и патологии встречаются совместно, образуя сложные комплексы. Одна из наиболее поздних библиографий, посвященных остеопатологии амфибий и рептилий, была опубликована в 2012 г. и включает все известные на тот момент заболевания рептилий, в том числе аномалии (Rothschild et al. 2012).

Целью нашей работы стало описание патологий осевого скелета хвоста рептилий, не отмеченных ранее.



МАТЕРИАЛ И МЕТОДЫ

Материалом для данного сообщения послужили экземпляры *Paralaudakia caucasia* (Eichwald, 1837) (ЗИН 19116.1), хранящиеся в герпетологической коллекции ЗИН РАН (Санкт-Петербург) и данные многолетних наблюдений за прыткой ящерицей *Lacerta agilis* Linnaeus, 1758 в Волгоградской области. Анатомическое строение хвостов 2 экз. *Lacerta agilis* (ЗИН 31549 и VOLSU 98.2) (последний хранится на кафедре биологии Волгоградского государственного университета) изучали методом компьютерной микротомографии (микро-КТ) на кафедре геологии и геохимии горючих ископаемых Московского государственного университета им. М.В. Ломоносова на настольном сканере SkyScan-1172 (Bruker microCT, Kontich, Belgium), оснащенном цифровой камерой Hamamatsu 10 Мп. Полученные серии снимков доступны в репозитории MorphoSource: <https://www.morphosource.org/>. Рентгенографические исследования проводили на оборудовании Зоологического института РАН (ЗИН РАН, Санкт-Петербург).

РЕЗУЛЬТАТЫ

В процессе работы с герпетологической коллекцией ЗИН РАН (Санкт-Петербург) нами была обнаружена самка кавказской агамы *Paralaudakia caucasia* (ЗИН 19116.1) с укороченным хвостом и шарообразным расширением на его конце (Рис. 1). Рентгенографическое

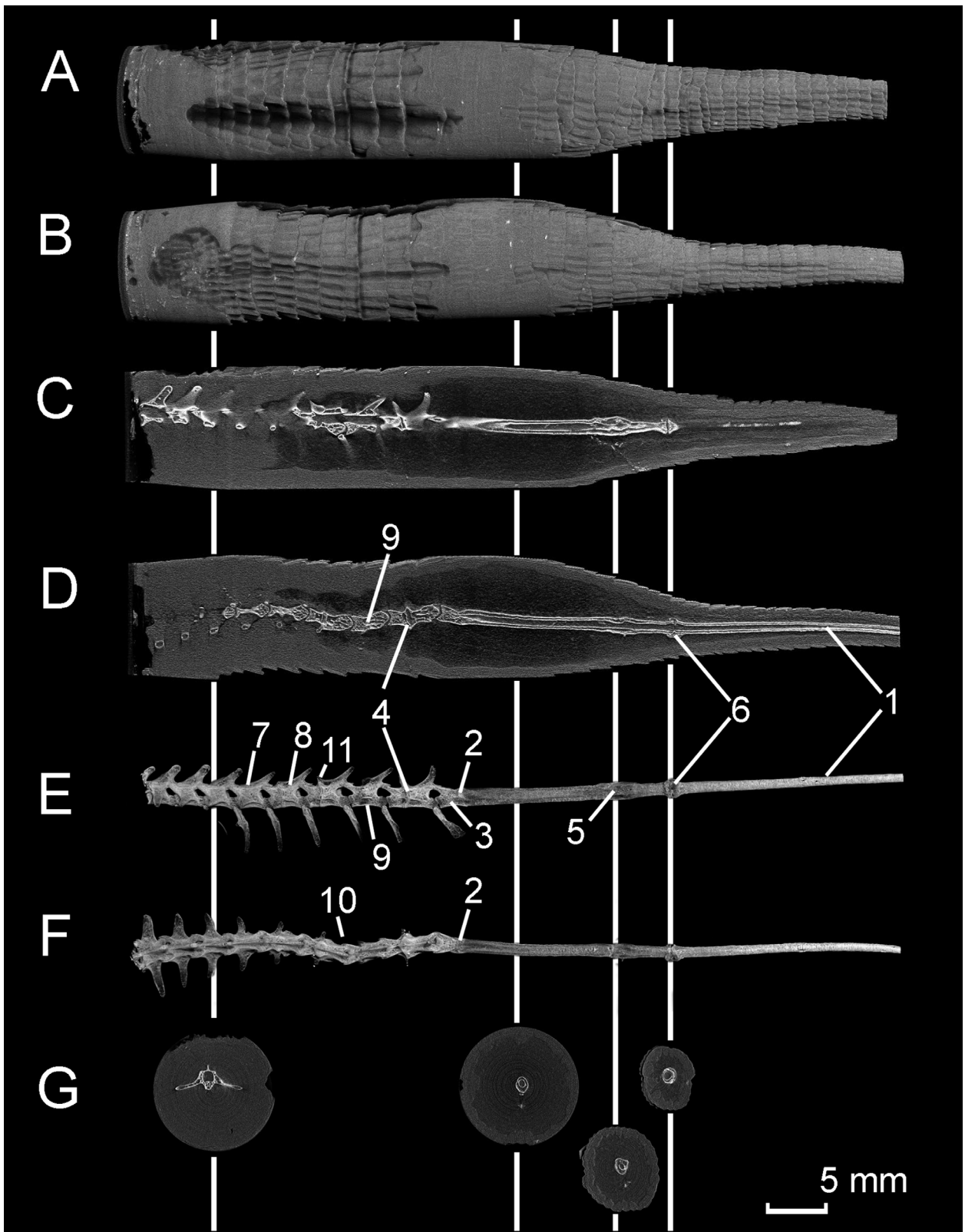
исследование экземпляра показало, что короткий хвост является результатом псевдоавтотомии – варианта уротомии, которая отличается от истинной автотомии отсутствием хрящевой плоскости перелома в теле позвонка и связанных с ней структур. Псевдоавтотомия характерна для многих Agamidae. Разрыв хвоста у данного экземпляра прошел в середине хвоста, между 12 и 13 позвонками. На уровне 11-го хвостового позвонка начинается шарообразное расширение, не характерное для регенератов, отмеченных у представителей семейства Agamidae (Schall et al. 1989; Gordeev et al. 2020). Чешуя дистального участка хвоста отличается от неповрежденной его части более мелкими размерами и зернистой формой, которая характерна для некоторых типов регенератов, образующихся у ряда Agamidae.

В центре шарообразного расширения хвоста обнаружен костный фрагмент (Рис. 1А, С), который, вероятно, привел к гипертрофии мягких тканей и формированию необычного облика регенерата. Вероятно, у изученного экземпляра *P. caucasia* произошла полная абляция 12-го (дистального позвонка), частично затронувшая 11-й позвонок, что привело к потере связи нижнего остистого отростка 11-го позвонка с его суставным отростком. Тогда костный фрагмент может являться нижним остистым отростком 11-го хвостового позвонка, который в норме служит местом прикрепления вентральной гипаксиальной мускулатуры.

В Городищенском районе Волгоградской области 30.06.2016 г. была поймана самка прыткой

Рис. 2. Компьютерная микротомография (3D-модель) хвоста *Lacerta agilis* (Россия, Волгоградская обл., Городищенский р-н, окрестности села Песковатка, 30.06.2016, Д.А. Гордеев, VOLSU 98.2): А – фрагмент хвоста (вид слева); В – фрагмент хвоста (вид сверху); С – срез в сагиттальной плоскости; D – хвостовые позвонки (слева); E – хвостовые позвонки (сверху); F – сегментальные срезы, проходящие через плоскость автотомии постпигального позвонка, участок «ложной бифуркации» и хрящевую трубку регенерата. Обозначения: 1 – регенерированная хрящевая трубка; 2 – локализация автотомии и начала формирования регенерата; 3 – проксимальный фрагмент позвонка, подвергшегося автотомии; 4 – хрящевая пластинка, проходящая через тело позвонка, образующая плоскость автотомии; 5 – участок гипертрофии мягких тканей; 6 – «ложная бифуркация»; 7 – деформированный правый поперечный отросток; 8 – тело позвонка; 9 – невральная дуга; 10 – нижний остистый отросток. Белые вертикальные линии показывают места срезов в сегментальной плоскости.

Fig. 2. Computer microtomography (3D model) of the tail of *Lacerta agilis* (Russia, Volgograd region, Gorodishchensky district, near the Peskovatka village, 06.30.2016, D.A. Gordeev, VOLSU 98.2): A – a fragment of the tail (left view); B – a fragment of the tail (dorsal view); C – section in the sagittal plane; D – caudal vertebrae (left view); E – caudal vertebrae (dorsal view); F – segmental sections passing through the plane of autotomy of the postpygal vertebra, the area of “false bifurcation”, the cartilaginous tube of the regenerate. Designations: 1 – regenerated cartilage tube; 2 – localization of autotomy and the beginning of regenerate formation; 3 – proximal fragment of the autotomy vertebra; 4 – cartilaginous plate passing through the vertebral body, forming the plane of autotomy; 5 – area of soft tissue hypertrophy; 6 – “false bifurcation”; 7 – deformed right transverse process; 8 – vertebral body; 9 – neural arch; 10 – chevron. White vertical lines show the locations of the slices in the segmental plane.



ящерицы *Lacerta agilis* (VOLSU 98.2) с поставотомной девиацией хвоста. После 20-го кольца хвоста у данной особи располагается участок, напоминающий бифуркацию, а на уровне 27-го кольца хвоста произошла автотомия с развитием регенерата. Микро-КТ (Рис. 2) не выявила бифуркацию: позвонок на уровне 20-го кольца хвоста не надломлен, образование хрящевой трубки дополнительной ветви не происходит. Тем не менее, наблюдается гипертрофия мягких тканей и врожденная деформация правого поперечного отростка позвонка в месте «ложной бифуркации». Автотомный разрыв тканей после 27-го кольца хвоста, перелом дистального позвонка с последующей регенерацией прошли без патологий.

Другой интересный случай скелетной аномалии в хвостовом отделе был обнаружен у самки *L. agilis*, пойманной в окрестностях хутора Глубоковский Серафимовичского района Волгоградской области и переданный на хранение в герпетологическую коллекцию ЗИН (ЗИН 31549). После 13-го кольца хвоста у данного экземпляра наблюдается обширное разрастание мягких тканей, а характер чешуи свидетельствует об автотомии и образовании регенерата. Микро-КТ хвоста обсуждаемого экземпляра выявила комплекс патологий (Рис. 3). В области хвоста, прилегающей к хрящевой трубке, наблюдается сколиоз – боковое левостороннее

отклонение (искривление), затронувшее два позвонка. На хрящевой трубке видна гематома, располагающаяся в верхней левой части первичного регенерата, и костная мозоль, которая образовалась на месте вторичной автотомии и является точкой начала новой регенерации. Хрящевая трубка, идущая после точки вторичной регенерации (костной мозоли), отличается меньшей степенью окостенения по сравнению с первичной. Оба участка хрящевой трубки содержат полость, через которую проходит спинной мозг. На обсуждаемом фрагменте хвоста *L. agilis* видны 4 пигальных, не имеющих плоскости автотомии, и 4 постпигальных позвонка, третий из которых лишен плоскости автотомии и переднего неврального отростка, через который она проходит. У рептилий с истинной автотомией за пигальными (неавтотомными) позвонками располагаются постпигальные (автотомные) позвонки. Экземпляр *L. agilis* (ЗИН 31549) демонстрирует не описанный ранее случай, когда в постпигальной области располагается неавтотомный позвонок.

ОБСУЖДЕНИЕ

Псевдоавтотомия считается апоморфным состоянием по отношению к истинной автотомии, результатом восстановления способности к уротомии после его утраты в филогенезе

Рис. 3. Компьютерная микрофотография (3D-модель) хвоста *Lacerta agilis* (Россия, Волгоградская область, Серафимовичский район, окрестности хутора Голубинский, окраина сырого ольшаника, 01-07.05.2018 г., Д.А. Гордеев, ЗИН 31549): А – фрагмент хвоста (вид слева); В – фрагмент хвоста (вид сверху); С – срез в сагиттальной плоскости; D – срез во фронтальной плоскости; E – хвостовые позвонки (вид слева); F – хвостовые позвонки (вид сверху); G – срезы в сегментальной плоскости, проходящие через центр пигального позвонка, центральную часть разрастания мягких тканей, разрез хрящевой трубки с гематомой и костной мозолью. Обозначения: 1 – регенерированная хрящевая трубка; 2 – локализация автотомии и начала формирования регенерата; 3 – проксимальный фрагмент позвонка, подвергшегося автотомии; 4 – хрящевая пластинка, проходящая через тело позвонка, образующая плоскость автотомии; 5 – гематома на хрящевой трубке; 6 – костная мозоль в точке вторичной автотомии и регенерации; 7 – последний пигальный позвонок; 8 – первый постпигальный позвонок; 9 – постпигальный позвонок без плоскости автотомии и переднего невального отростка; 10 – искривление (сколиоз) участка хвоста; 11 – передний невальный отросток. Белые вертикальные линии показывают места срезов в сегментальной плоскости.

Fig. 3. Computer microtomography (3D model) of the tail of *Lacerta agilis* (Russia, Volgograd region, Serafimovichsky district, the vicinity of Khutor Glubokovsky, the outskirts of the alder forest, May 01–07, 2018, D.A. Gordeev, ZIN 31549): A – a fragment of the tail (left view); B – fragment of the tail (dorsal view); C – sagittal section; D – frontal section; E – caudal vertebrae (left view); F – caudal vertebrae (dorsal view); G – sections in the segmental plane, passing through the center of the pygal vertebra, the central part of the proliferation of soft tissues, a section of the cartilaginous tube with a hematoma, callus. Designations: 1 – regenerated cartilage tube; 2 – localization of autotomy and the beginning of regenerate formation; 3 – proximal fragment of the autotomic vertebra; 5 – hematoma on the cartilaginous tube of primary regeneration; 6 – bone callus at the point of secondary autotomy and regeneration; 7 – last pygal vertebra; 8 – first postpygal vertebra; 9 – postpygal vertebra without an autotomy plane and the anterior neural spine; 10 – warping (scoliosis) of the tail section; 11 – anterior neural spine. White vertical lines show the locations of the slices in the segmental plane.

(Arnold 1988). Поскольку у *P. caucasia* отсутствуют плоскости автотомии в позвонках, разрыв тканей при рефлекторном отбрасывании хвоста проходит между двумя соседними позвонками. Часть позвонка, ставшего дистальным, оголена и не прикрыта жировой тканью, мышцами и кожей. Заживлению образовавшейся раны способствует его частичная (до 2/3) абляция. Наблюдаемая нами полная абляция 12-го позвонка, вероятно, является нетипичным случаем, который привел к отрыву нижнего остистого отростка от суставного отростка позвонка. Нижний остистый отросток не подвергся абляции или резорбции, а сохранился в исходной части хвоста, что спровоцировало разрастание мягких тканей. Тем не менее, возможность формирования регенерата не была утрачена: на рентгеновском снимке видна образующаяся хрящевая трубка (Рис. 1).

Наиболее широко обсуждаемым в литературе вопросом нарушения автотомии является каудальная бифуркация, возникающая при неполном отрыве исходного хвоста, но повреждающем эпендиму. Это приводит к запуску регенерационных процессов и формированию дополнительной ветви хвоста. Известны случаи образования до шести регенератов (Pelegrin and Leão 2016). Самка *L. agilis* (VOLSU 98.2) демонстрирует пример «ложной бифуркации» без нарушения целостности позвонка и образования хрящевой трубки. «Дополнительная» ветвь хвоста, образованная мягкими тканями, располагается с правой стороны в месте деформации правого поперечного отростка позвонка.

Комплекс патологий хвоста самки *L. agilis* (ЗИН 31549) носят травматический характер. Гематома на хрящевой трубке первичного регенерата может быть результатом механического воздействия или неудачной попыткой автотомии. Регенерационный процесс лишь частично восстанавливает поврежденный хвост и анатомически регенерат отличается от исходной части хвоста (Bellairs and Bryant 1985). В наибольшей степени это характерно для хрящевой трубки, которая может кальцифицироваться, но никогда не образует отдельных сегментов наподобие позвонков. В связи с этим, плоскости автотомии в регенератах отсутствуют, но способность к повторному отбрасыванию хвоста сохраняется. Свидетельством возможности

повторной автотомии могла быть бифуркация на хрящевой трубке, но недавние исследования (Barr et al. 2020) показали, что вторую ветвь могут образовывать виды, не проявляющие склонность к автотомии. Убедительным доказательством автотомии на хрящевой трубке можно считать наличие костной мозоли (Barr et al. 2019), которая была обнаружена у *L. agilis* (ЗИН 31549). Проксимальные хвостовые позвонки лишены плоскости автотомии, поэтому рептилии не способны к разрыву тканей в этой области. Обычно это первые 5–9 позвонков, называемые пигальными (Bellairs and Bryant 1985), число которых может варьировать в зависимости от вида или даже от популяции. За ними следуют постпигальные позвонки, содержащие плоскость автотомии. В процессе онтогенеза плоскости автотомии могут быть утрачены – это характерно для некоторых Iguanidae (Arnold 1988): *Conolophus*, *Ctenosaura*, *Iguana iguana* (Linnaeus, 1758), *Tupinambis*. Отсутствие плоскости автотомии в постпигальной области у самки *L. agilis* (ЗИН 31549) является необычным случаем для Lacertidae и, видимо, представляет собой врожденную аномалию.

ЗАКЛЮЧЕНИЕ

Описанные случаи аномалий расширяют спектр известных патологий рептилий. В процессе автотомии в исходной части хвоста могут оставаться фрагменты (в рассматриваемом случае – костные), которые оказывают влияние на морфологию регенерата. В связи с недавним обнаружением случаев бифуркации у видов, не способных к отбрасыванию хвоста, а также находкой «ложной бифуркации» у прыткой ящерицы, считаем необходимым дальнейшие исследования данного явления. Ограничение способности к автотомии характерно не только для некоторых Iguanidae, но (в исключительных случаях) и для Lacertidae.

ФИНАНСИРОВАНИЕ

Работа выполнена в рамках госзадания ЗИН РАН АААА-А19-119020590095-9 и при финансовой поддержке грантов РФФИ №18-04-00040 и РФФИ №20-54-56033.

ЛИТЕРАТУРА

- Abate A.L., Coke R., Ferguson G.W. and Reavill D. 2003. Chameleons and vitamin A. *Journal of Herpetological Medicine and Surgery*, **13**(2): 23–31. <https://doi.org/10.5818/1529-9651.13.2.23>
- Antinoff N. 1997. Osteomyelitis in reptiles. *Proceedings of the Association of Reptilian and Amphibian Veterinarians*, **7**: 149–152.
- Arnold E.N. 1988. Caudal Autotomy as a Defense. In: C. Gans and R.B. Huey (Eds). *Biology of the Reptilia*. Vol. 16. Ecology B. Academic Press, London, UK, New York, USA: 235–273.
- Bachs Taberner M. 1998. Metabolic bone disease in common iguanas. *Reptilia* (GB), (2): 12–13.
- Barr J.I., Somaweera R., Godfrey S.S. and Bateman P.W. 2019. Increased tail length in the King's skink, *Egernia kingii* (Reptilia: Scincidae): an anti-predation tactic for juveniles? *Biological Journal of the Linnean Society*, **126**: 268–275. <https://doi.org/10.1093/biolinnean/bly196>
- Barr J.I., Somaweera R., Godfrey S.S., Gardner M.G. and Bateman P.W. 2020. When One Tail Isn't Enough: Abnormal Caudal Regeneration in Lepidosaurs and Its Potential Ecological Impacts. *Biological Reviews*, **95**(5): 1479–1496. <https://doi.org/10.1111/brv.12625>
- Barten S.L. 1996. Lizards. In: D.R. Mader (Ed.). *Reptile Medicine and Surgery*. WB Saunders, Philadelphia: 323–332.
- Bellairs A. and Bryant S.V. 1985. Autotomy and Regeneration in Reptiles. In: C. Gans et al. (Eds). *Biology of the Reptilia*. Vol. 15. Development B. John Wiley and Sons, New York, Chichester, Brisbane, Toronto, Singapore: 303–410.
- Benick L. 1933. Über unsere Ringelnatter, *Tropidonotus n. natrix* L. *Zoologischer Anzeiger*, **101**: 294–299.
- Brogard J. 1987. Les maladies des reptiles. Maisons-Alfort: Point Vétérinaire, 334 p.
- Brown D.R., Demcovitz D.L., Plourde D.R., Potter S.M., Hunt M.E., Jones R.D. and Rotstein D.S. 2006. *Mycoplasma iguanae* proposed sp. nov., from green iguanas (*Iguana iguana*) with vertebral disease. *International Journal of Systematic Evolution and Microbiology*, **56**(4): 761–764. <https://doi.org/10.1099/ijs.0.63852-0>
- Burger J., Zappalorti R.T. and Gochfeld M. 1987. Developmental effects of incubation temperature on hatching pine snakes *Pituophis melanoleucus*. *Comparative Biochemistry and Physiology*, **87A**: 727–732. [https://doi.org/10.1016/0300-9629\(87\)90390-2](https://doi.org/10.1016/0300-9629(87)90390-2)
- Campione N.E and Reisz R.R. 2010. *Varanops breviostris* (Eupelycosauria: Varanopidae) from the lower permian of Texas, with discussion of Varanopid morphology and interrelationships. *Journal of Vertebrate Paleontology*, **30**(3): 724–746. <https://doi.org/10.1080/02724631003762914>
- Clark D.R., Jr and Callison G.L. 1967. Vertebral and scute anomalies in a racer, *Coluber constrictor*. *Copeia*, (4): 862–864. <https://doi.org/10.2307/1441911>
- Cooper J.E. 1983. Investigation of abnormalities in captive-bred reptiles, with particular reference to the possible role of inbreeding. *ASRA Journal*, **2**(2): 11–17.
- Cowan D.F. 1968. Diseases of captive reptiles. *Journal of the American Veterinary Medicine Association*, **153**(7): 848–859.
- Federsoni P.A., Jr. 1981. Casos teratogênicos em *Bothrops atrox* (Serpentes: Viperidae: Crotalinae). *Memórias do Instituto de Butantan, São Paulo* (1978–1979), **42/43**: 49–64.
- Fitzgerald K.T. and Vera R. 2006. Spinal osteopathy. In: D.R. Mader (Ed.). *Reptile Medicine and Surgery*. WB Saunders, Philadelphia: 906–912. <https://doi.org/10.2307/1564955>
- Forsman A., Merilä J. and Lindel E.L. 1994. Do scale anomalies cause differential survival in *Vipera berus*? *Journal of Herpetology*, **28**(4): 435–440. <https://doi.org/10.2307/1564955>
- Frye F.L. 1973. *Husbandry, Medicine and Surgery in Captive Reptiles*. VM Publishing Inc., Bonner Springs, Kansas, 140 p.
- Frye F.L. 1981. Biomedical and surgical aspects of captive reptile husbandry. Vol. 1. Malabar, Krieger Publishing Company, Florida: 325 p.
- Frye F.L. 1991. Common pathologic lesions & disease processes. In: F.L. Frye (Ed.). *Biomedical and surgery aspects of captive reptile husbandry*. 2nd enlarged edition. Malabar, Krieger Publishing Co., Florida: 530–617.
- Garner M.M. 1995. Vertebral chondrosarcoma in a corn snake (*Elaphe gutatta gutatta*). *Proceedings of Joint Conference of the American Association of Zoo Veterinarians, Wildlife Disease Association and American Association of Wildlife Veterinarians*. Houston: 332–334.
- Geus A. 1966. Wirbelsäulenverkrümmung und Gabelschwanz bei Wildfängen von *Lacerta agilis*. *Deutsche Aquarien- und Terrarien-Zeitschrift*, **19**: 281–282.
- Gillespie D. 1994. Reptiles. In: S.J. Birchard and R.G. Sherding (Ed.). *Saunders Manual of Small Animal Practice*. Saunders, Philadelphia: 1390–1411.
- Gordeev D.A., Ananjeva N.B. and Korost D.V. 2020. Autotomy and Regeneration in Squamate Reptiles (Squamata, Reptilia): Defensive Behavior Strategies and Morphological Characteristics (Using Computer Microtomography Methods). *Biology Bulletin*, **47**(4): 389–398. <https://doi.org/10.1134/S1062359020040068>
- Greek T.J. 2001. Osteomyelitis in a green iguana, *Iguana iguana*. *Proceedings of the Eighth Association of*

- Reptilian and Amphibian Veterinarians Annual Conference*: 163–164.
- Griffith A.S. 1941.** The susceptibility of the water (or grass) snake (*Trepidonotus natrix*) to the avian tubercule bacillus and to reptilian strains of acid-fast bacilli. *The Journal of Hygiene*, **41**(3): 248–288. <https://doi.org/10.1017/S0022172400012481>
- Günther R. und Waitzmann M. 1996.** Äskulapnatter – *Elaphe longissima* (Laurenti 1768). In R. Günther (Ed.). Die Amphibien und Reptilien Deutschlands. Gustav Fischer, Jena: 647–666.
- Halloy M. 1991.** Nota sobre dos malformaciones de una puesta del colúbrido *Hydrodynastes gigas*. *Boletín de la Asociación Herpetológica Argentina*, **6**(1): 8–9.
- Hammerton A.E. 1933.** Report on the deaths occurring in the Society's Gardens during the year 1932. *Proceedings of the Zoological Society London*, 451–482.
- Henkel F.-W. und Schmidt W. 1991.** Geckos. Biologie, Haltung und Zucht. Eugen Ulmer Verlag, Stuttgart, 224 p.
- Hes O., Honsa V., Čada F. and Vrabec V. 2001.** Benirni osteom u hada-popis dvou případů. *Veterinářství*, **51**: 366–367.
- Holz P.H. and Slocombe R. 2000.** Systemic *Fusarium* infection in two snakes, a carpet python, *Morelia spilota variegata*, and a red-bellied snake, *Pseudacris porphyriacus*. *Journal of Herpetological Medicine and Surgery*, **10**(2): 18–20. <https://doi.org/10.5818/1529-9651.10.2.18>
- Ippen R. 1965.** Über Sektionsbefunde bei Reptilien. *Zentralblatt für allgemeine Pathologie*, **107**: 520–529.
- Ippen R. 1966.** Vergleichend pathologische Betrachtungen über einige Knochenerkrankungen bei Reptilien. *Zentralblatt der allgemeinen Pathologie*, **108**: 424–434.
- Ippen R. 1982.** Ein Beitrag zu den angeborenen Mißbildungen der Reptilien. *Verhandlungsbericht des Internationalen Symposiums über die Erkrankungen der Zootiere*, **24**: 463–473.
- Isaza R., Garner M. and Jacobson E. 2000.** Proliferative osteoarthritis and osteoarthrosis in 15 snakes. *Journal of Zoo and Wildlife Diseases*, **31**(1): 20–27. [https://doi.org/10.1638/1042-7260\(2000\)031\[0020:POAO-IS\]2.0.CO;2](https://doi.org/10.1638/1042-7260(2000)031[0020:POAO-IS]2.0.CO;2)
- Jacobson E.R. 2007.** Bacterial diseases of reptiles. In: E.R. Jacobson (Ed.). *Infectious Diseases and Pathology of Reptiles: Color Atlas and Text*. Taylor & Francis Group, Boca Raton: 461–526. <https://doi.org/10.1201/9781420004038>
- Kiel J.L. 1977.** Spinal osteoarthropathy in two southern copperheads. *Journal of Zoo Animal Medicine*, **8**: 21–24. <https://doi.org/10.2307/20460146>
- Kiel J.L. 1983.** Paget's disease in snakes. *Annual Proceedings of the American Association of Zoo Veterinarians*, **1983**: 201–207.
- King W. 1959.** Vertebra duplication, an osteological anomaly widespread in snakes. *Herpetologica*, **15**(2): 87–88.
- Mutschmann F. 2008.** Snake Diseases: Prevention and recognizing illness. Frankfurt am Main. Serpents Tail, 306 p.
- O'Malley B. 2008.** Nutritional problems in reptiles. *World Small Animal Veterinary Association, Congress, Dublin, Ireland, 20–24 August 2008* (Medicine): 1.
- Pelegrin N. and Leão S. 2016.** Injured Salvator Merianae (Teiidae) Regenerates Six Tails in Central Argentina. *Cuadernos de Herpetología*, **30**(1): 21–23.
- Rosa C.N. 1966.** Contribuição ao estudo da bicefalia (deródimos) em lagartos. *Papeis avulsos do Departamento de Zoologia, São Paulo*, **19**(20): 245–250.
- Rothschild B.M., Schultze H.-P. and Pellegrini R. 2012.** Herpetological Osteopathology: Annotated Bibliography of Amphibians and Reptiles. Springer, New York, 463 p. <https://doi.org/10.1007/978-1-4614-0824-6>
- Schall J., Bromwich C., Werner Y. and Midlege J. 1989.** Clubbed Regenerated Tails in *Agama agama* and Their Possible Use in Social Interactions. *Journal of Herpetology*, **23**(3): 303–305. <https://doi.org/10.2307/1564456>
- Stolk A. 1958.** Tumours of Reptiles. 4. Multiple osteomas in the lizard *Lacerta viridis*. *Beaufortia*, **7**: 1–9.
- Wallach V. and Ineich I. 2021.** Axial Bifurcation and Duplication in Snakes. Part VIII. Specimens Deposited in or Affiliated with the Natural History Museum of Paris (MNHN). *Russian Journal of Herpetology*, **28**(1): 33–42. <https://doi.org/10.30906/1026-2296-2021-28-1-33-42>
- Zwart P. 1992.** Lezards. In: K Gabrisch and P Zwart (Eds). *La Consultation des Nouveaux Animaux de Compagnie*. Editions du Point Veterinaire, Maisons-Alfort: 313–333.